

Gute Zusammenarbeit bei einer Implantatarbeit

# First Class-Teamwork

## Autor:

Dr.med.dent. Ralf C. Reinkemeyer

## Indizes:

Teamkoordination  
 Navigierte  
 Implantation  
 Schablonentechnik  
 Funktionsdiagnostik  
 Implantatversorgung  
 bei chronischem  
 Bruxismus  
 Vollkeramik  
 Zahnschubstanz-  
 schonende  
 Präparation

„Fehlende Kommunikation“ heißt es immer, wenn das Ergebnis nicht zufriedenstellend war. Dabei könnte der Alltag doch viel einfacher und vor allem effektiver sein. Zahnarzt Ralf C. Reinkemeyer geht mit gutem Beispiel voran und zeigt, wie positiv sich eine enge und gut strukturierte Zusammenarbeit mit dem Techniker und dem Patienten auswirkt.

Beim ersten Termin mit der Patientin geht es darum, deren Wünsche und Erwartungen als Grundlage des Behandlungsplans festzuhalten. Der Befund, einschließlich Röntgen und CMD-Basisdiagnostik, zeigte folgende Auffälligkeiten (Abb. 1 bis 4):

- chronischer Bruxismus mit Verdacht auf Kompressionsgelenke beidseitig
- parodontaler Einbruch mit starker Lockerung der Brücke im OK links ohne Prognose (hier vermutlich als Folge einer funktionellen Überlastung der alten Restauration)
- ausgeprägter Knochenverlust in derselben Region mit ansonsten stabilen parodontalen Verhältnissen.



Abb. 1

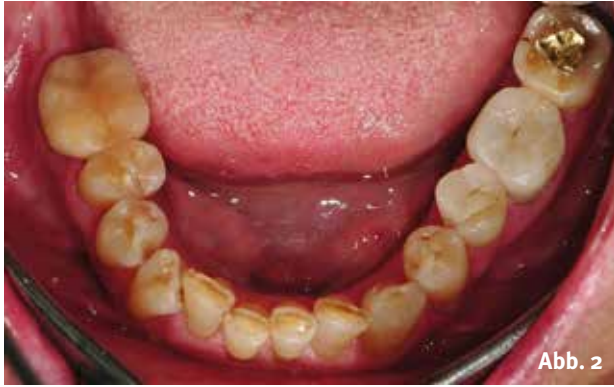

Abb. 2

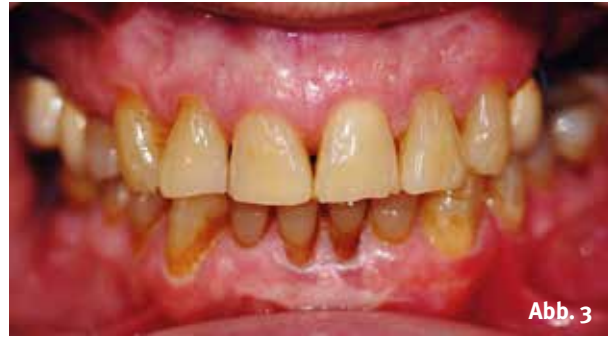

Abb. 3

Ausdrücklicher Wunsch der Patientin war eine festsitzende Versorgung, da sie sich aufgrund ihres Alters (73) keinen herausnehmbaren Ersatz vorstellen könne und dieser ebensowenig ihren Ansprüchen genüge.

Nach Entfernung der Brücke sowie Extraktion der Zähne 25 und 27 folgten die Abformungen beider Kiefer, eine Gesichtsbogenübertragung mit Zentrikregistrat sowie ein Fotostatus.

Die Patientin wurde anschließend zum Mund-Kiefer-Gesichtschirurgen (MKG) für eine erste digitale Volumentomographie (DVT) überwiesen. Anhand der DVT lässt sich die Knochensituation im zu implantierenden Bereich dreidimensional beurteilen und ermöglicht so eine sichere Planung. Zudem kann differentialdiagnostisch – und immer wichtiger auch forensisch – die Kieferhöhle vor einem erforderlichen Sinuslift abgeklärt werden (Abb. 5 und 6).

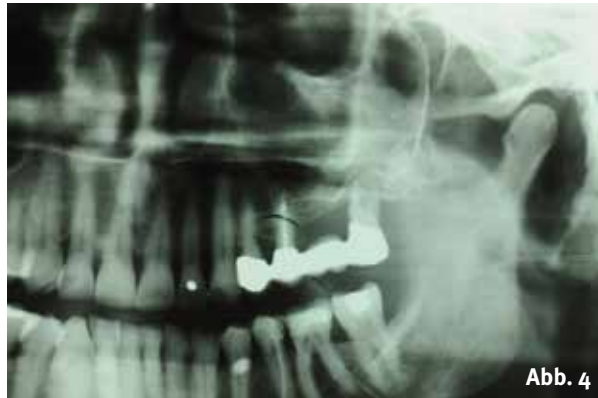

Abb. 4

Zeitgleich analysiere ich die Modelle mit dem Zahntechnikermeister. Dieser erstellt ein erstes Set-up zur Beurteilung des operativen Aufwands sowie der Implantatanzahl (Abb. 7 bis 10).

◀▲ Abb. 1 bis 4  
Ausgangssituation

### Beratungstermin

In einem Beratungstermin (Abb. 11) bespreche ich mit dem Patienten die bisherigen Arbeitsunterlagen. Die Be-

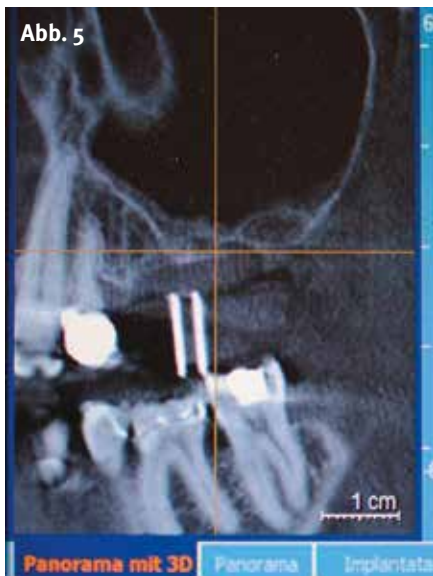

Abb. 5

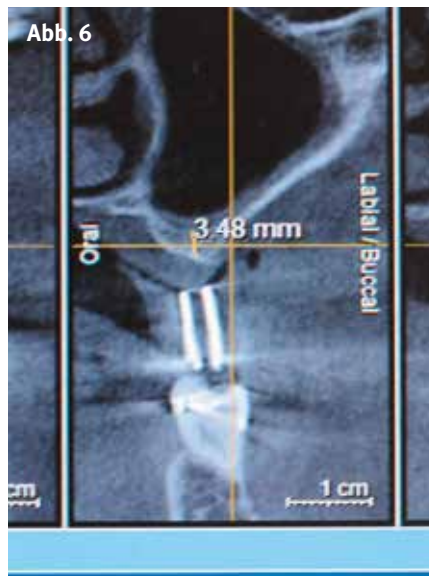


Abb. 6

◀ Abb. 5 und 6  
DTV-Bilder

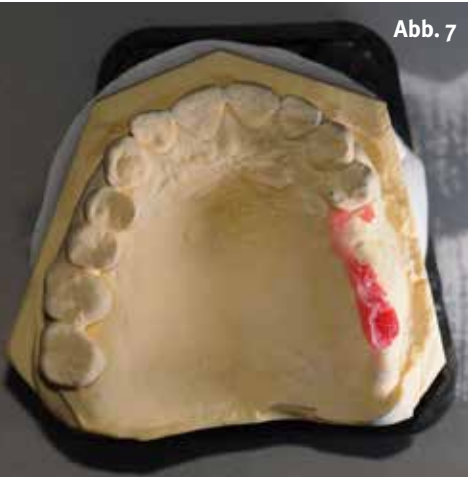


Abb. 7

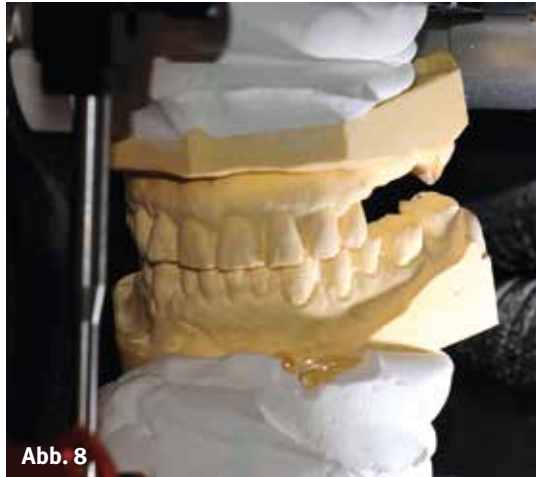

Abb. 8

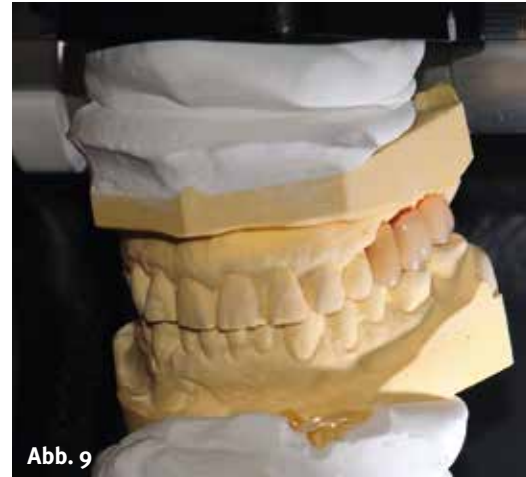

Abb. 9

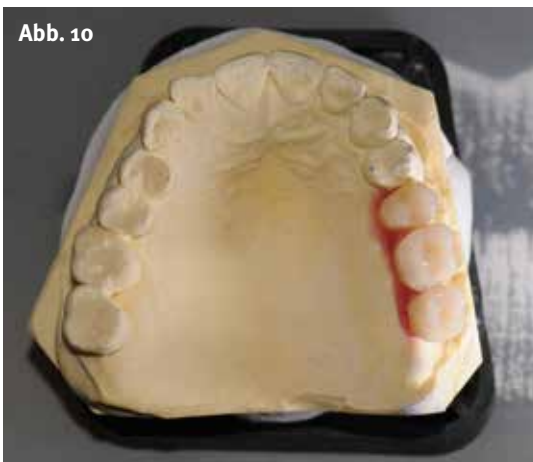

Abb. 10

▶▶ Abb. 7 bis 10  
Set-up

funde sind ausführlich zu erläutern sowie die möglichen Therapievarianten anhand der zentrisch eingestellten Modelle, der Röntgenbefunde einschließlich DVT sowie der Fotos, Veröffentlichungen und Anschauungsmaterialien. Generell gilt: Sind alle Fragen des Patienten geklärt, fällt diesem eine

▼ Abb. 11  
Beratungstermin



Abb. 11

Entscheidung deutlich leichter. Auch die Versorgungsalternativen, der vorhersagbare operative Aufwand sowie die möglicherweise zu erwartenden ästhetischen Einschränkungen bezüglich des Knochenaufbaus müssen erwähnt werden. Wichtig war, bereits in dieser Phase eine erste Aufstellung der Kosten zu besprechen.

Mit dem Behandlungswunsch der Patientin und ihrer Entscheidung zur Therapie beginnt die weiterführende Diagnostik. Auch der Zahntechnikermeister und der MKG sind darin eingebunden. Entsprechend des Set-ups war auch eine laterale und – soweit möglich – vertikale Augmentation neben dem eigentlichen Sinuslift gewünscht. Dazu fertigte der Zahntechniker eine OP-Schablone für den MKG (Abb. 12 und 13), damit dieser prä- bzw. intraoperativ das gewünschte Ausmaß des Knochenaufbaus optimal bestimmen konnte. Die Ergebnisse sind ebenso relevant für den separaten Besprechungstermin beim Chirurgen in Hinsicht auf Aufwand und Kosten. Wesentlich ist der intensive Austausch zwischen Zahntechnikermeister, Zahnarzt und MKG, um ein optimales Ergebnis zu erreichen.

### Funktionsdiagnostik

Während der Knochenheilung erfolgte eine weitergehende Funktionsanalyse (Abb. 14 und 15) mit anschließender Michigan-Schiene. Die Schienentherapie basiert auf der Verdachtsdiagnose beidseitiger Kompressionsgelenke.

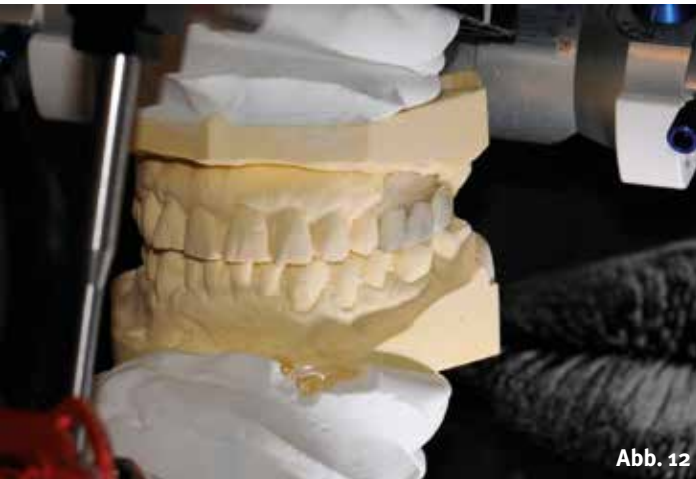

Abb. 12

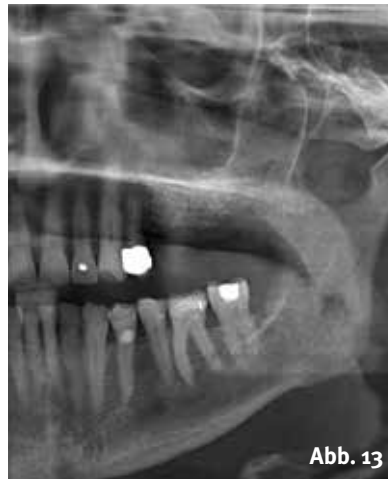

Abb. 13

◀ Abb. 12  
OP-Schablone

◀ Abb. 13 Sinuslift

Das Ziel: Eine sogenannte Komfortposition zu erarbeiten, die wir dann als neue therapeutische Relation übernehmen konnten.

Etwa fünf Monate nach Augmentation – der Oberkiefer ist inzwischen ausgeheilt – folgte eine weitere Abformung und zentrische Einstellung mittels Feinbissnahme auf der Schiene, um so die neue therapeutische Position im Artikulator beurteilen zu können. Auf diesen Modellen erstellte der Zahntechnikermeister dann eine DVT-Schalblone (16 und 17) sowie ein komplettes Wachs-up (Abb. 18) nach therapeutischen Gesichtspunkten und in Rücksprache mit dem Zahnarzt. Wichtig war dabei die Wiederherstellung der Eckzahnführung (Abb. 19).

Gerade bei dem hier vorliegenden chronischen Bruxismus war auf eine konsequente Entlastung der Molaren,

besonders bei Implantaten, zu achten. Die Wiederherstellung einer funktionellen Eckzahnführung ist demnach zwingend erforderlich. Um dem Wunsch der Patientin nachzukommen, die bestehende Optik so wenig wie möglich zu verändern und minimal zu beschleifen, wurde nach Auswertung der Funktionsanalyse sowie des anschließenden diagnostischen Wax-ups auf eine Versorgung der Frontzähne verzichtet. Zudem vereinbarte ich mit der Patientin eine Schutzschiene für die Nacht nach definitiver Versorgung.

### 3D-Planung

Nach der DVT und nachdem der Zahntechniker die Daten konvertiert hatte, planen der Zahntechnikermeister und ich gemeinsam die definitive dreidimensionale Implantatposition. So fin-

▼ Abb. 14 und 15  
Funktionsanalyse für  
die Schiene

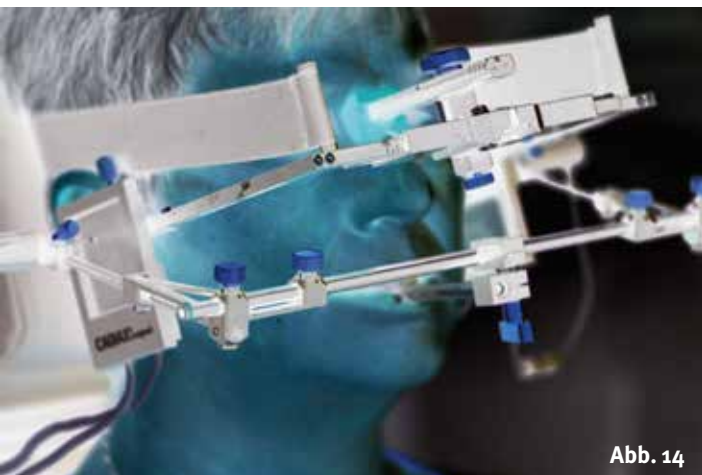

Abb. 14

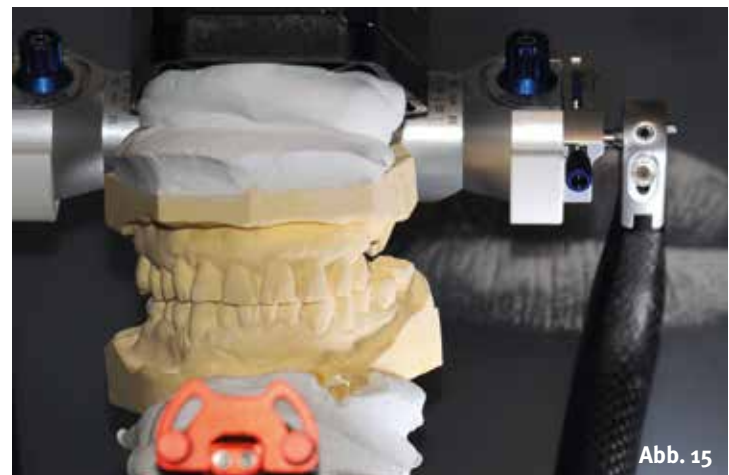

Abb. 15



Abb. 16

Abb. 17



▲ Abb. 16 und 17  
DVT-Schablone

den sowohl die knöcherne Position als auch die prothetische Achse maximale Berücksichtigung. Sind beispielsweise Positionsänderungen für eine optimale Gestaltung der Kronen erforderlich und bei dem bestehenden Knochenangebot möglich, lassen sich diese in Absprache durchführen (Abb. 20). Die

Darstellung zeigt, wie genau die Implantate geplant werden können beziehungsweise welche möglichen operativen Schwierigkeiten zu berücksichtigen sind. Dies ist ein wesentlicher Grund, warum ich meine Implantate gerne selbst plane. Dabei unterstützt mich im Zweifelsfall der MKG, entwe-

► Abb. 18 Wax-up

► Abb. 19  
Eckzahnführung

▼ Abb. 20 3D-Planung  
der Implantate

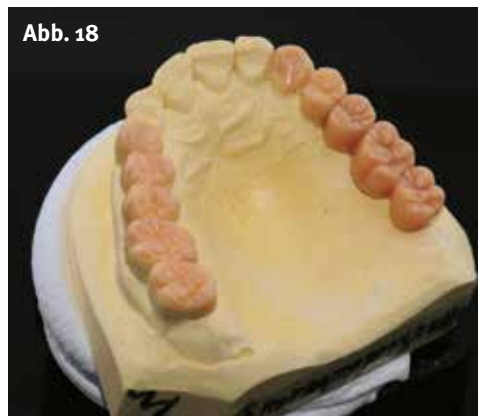


Abb. 18

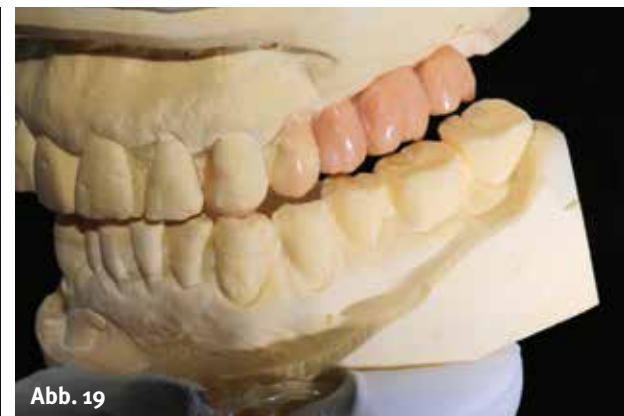

Abb. 19

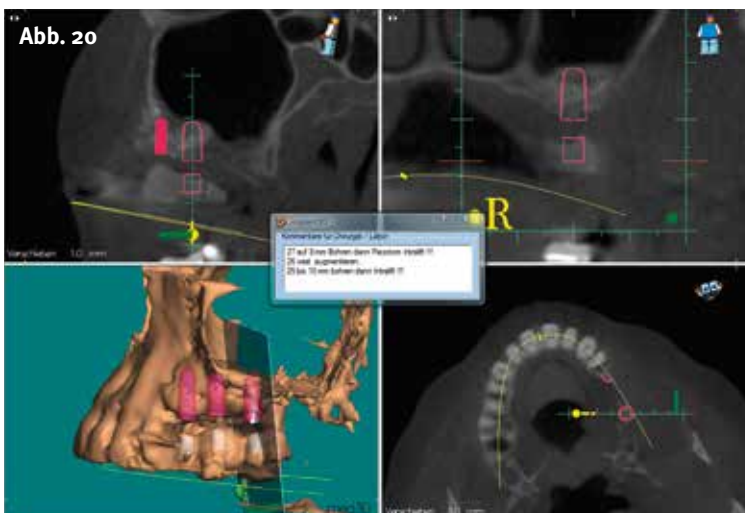

Abb. 20

der im direkten Austausch oder über die Versendung von Screenshots aus dem Programm (Abb. 21 und 22). Anhand der 3D-Planung wurde die Patientin individuell über die möglichen OP-Risiken bei Implantationen sowie über die Zahl und Position der Implantate aufgeklärt. Die Kommentare im 3D-Programm verdeutlichen, welche Alternativen (beispielsweise der Intralift mit dem Piezotom) für die Implantation möglich sind. Aufgrund der Bisslage, Kopf-Kreuzbiss im Molarenbereich bei chronischem Bruxismus entschieden

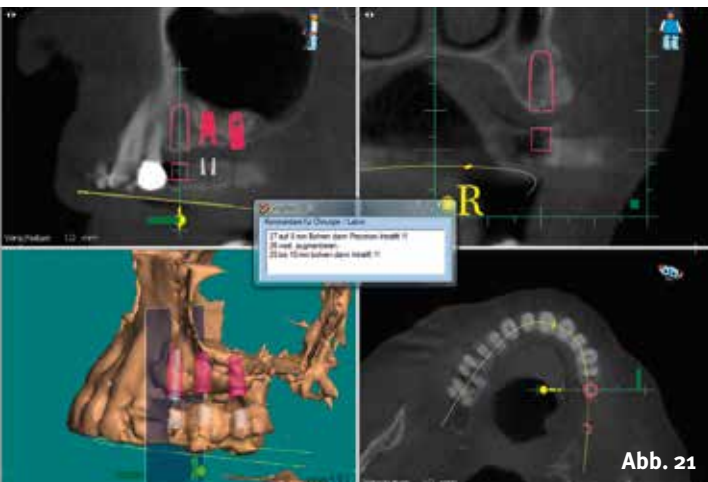

Abb. 21

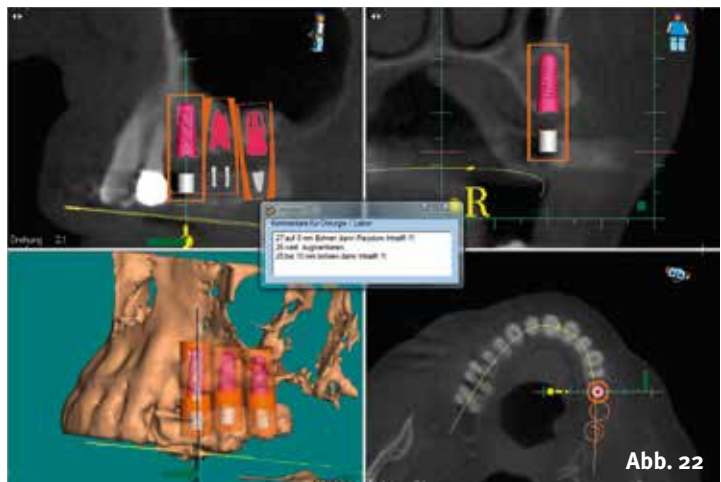


Abb. 22

wir uns für drei Implantate. Die visuelle Aufklärung der Behandlung trägt deutlich zum Verständnis bei den Patienten bei und wird überwiegend sehr positiv aufgenommen. Im Rahmen dieser Beratung erfolgte zudem die Besprechung der endgültigen Kosten, welche die Patientin in einem individuellen Beratungsprotokoll per digitaler Unterschrift bestätigte.

Wesentlicher Vorteil der digitalen Planung ist die Vorhersagbarkeit der prothetischen Ergebnisse und optimale Positionsfindung bei Implantaten. Zudem ist der reine operative Aufwand für den erfahrenen Behandler meistens geringer, wobei aber der Zeitaufwand am PC nicht zu vernachlässigen ist. Für unsere Patienten steht, neben der Vorhersagbarkeit, die Risiko- und damit verbundene Angstreduktion im Vordergrund.

Die verschlüsselten Daten werden zusammen mit der DVT-Schablone ins

Labor geschickt – zur Anfertigung der Bohrschablone, die mit einem entsprechenden Bohr-Protokoll zum OP-Termin wieder vorliegt (Abb. 23 bis 25). Die reine Implantation erfolgte durch den behandelnden Zahnarzt in lokaler Anästhesie, wobei der zu bildende Lappen klein ausfallen konnte, da die knöchernen Dimensionen in allen Ebenen bekannt waren (Abb. 26).

Aufgrund der guten Knochenqualität und primären Stabilität aller drei Implantate, konnte nach zehn Wochen die Freilegung einschließlich Weichteilgestaltung erfolgen. Auch hier kommt wieder die Bohrschablone zum Einsatz, wodurch bei gedeckter Einheilung, die Schnittführung sehr präzise über den Implantaten erfolgen kann – eine Erleichterung für den Behandler. Auch erlaubt die Schablonentechnik bei idealen Schleimhautverhältnissen eine sehr präzise Stanzung und extrem geringe Belastung für den Patienten (Abb. 27).

▲ Abb. 21 und 22 Screenshots

▼ Abb. 23 bis 25 Bohrschablone, hier auf dem Meistermodell übertragen. Die hohe Präzision ist deutlich. Das OP Feld wurde maximal frei gestaltet



Abb. 23

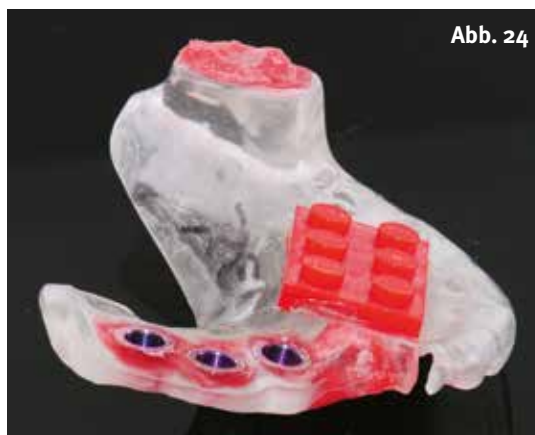

Abb. 24

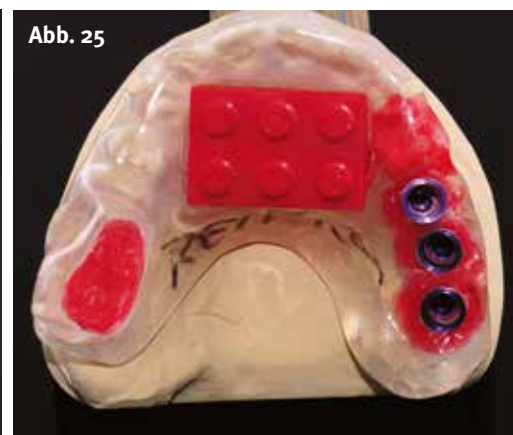
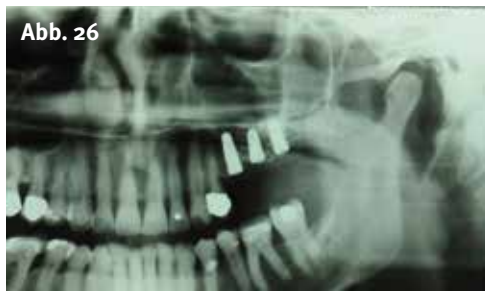
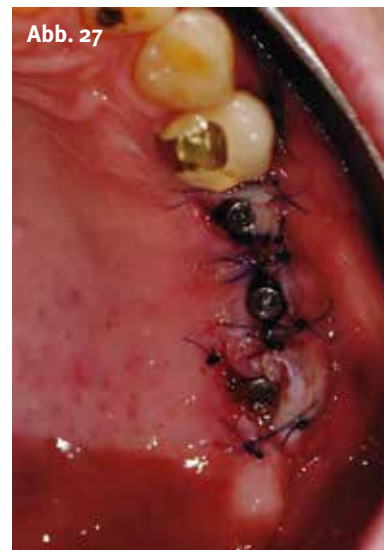
Abb. 25

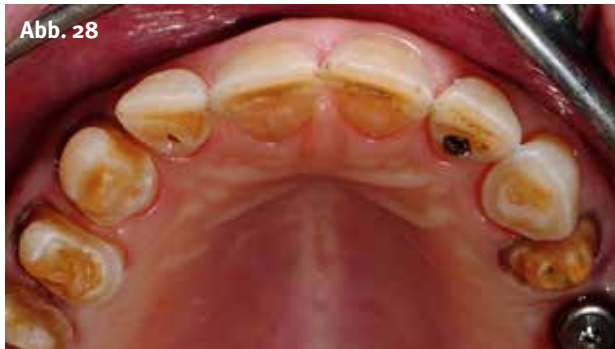► Abb. 26  
Orthopantomographie  
(OPG) nach Implantation



► Abb. 27  
Präzise  
Schnittführung  
über den  
Implantaten



►▼ Abb. 28  
und 29 Inzisal-  
palatinales  
Veneer auf 23



Weitere drei Wochen später erfolgten der Aufbau sowie die Präparation der Zähne entsprechend des diagnostischen

Wax-ups. Dabei wurde auf ein substanzschonendes Beschleifen, mit Kontrolle über sogenannte Präp-Schienen, der

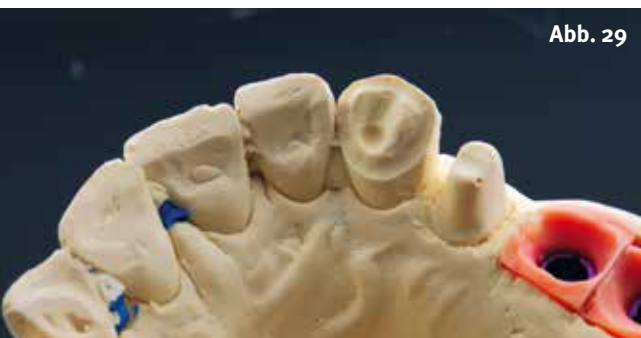

Abb. 29



Abb. 30

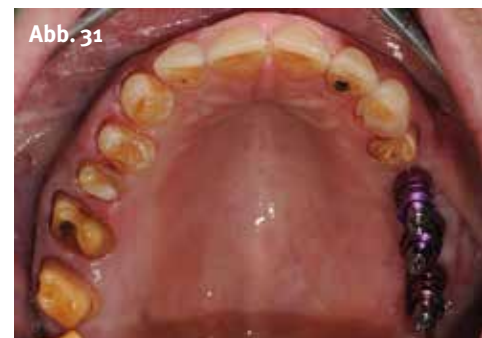

Abb. 31

►► Abb. 30 bis 35  
Abformung und  
Einschrauben der  
Laboranaloge

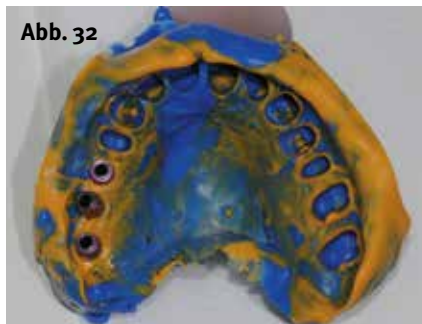


Abb. 32



Abb. 33

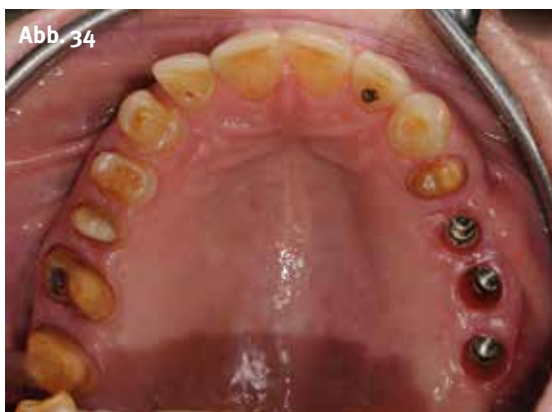

Abb. 34

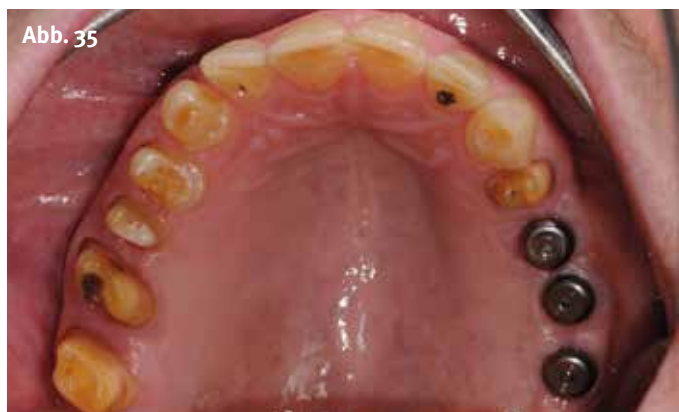

Abb. 35

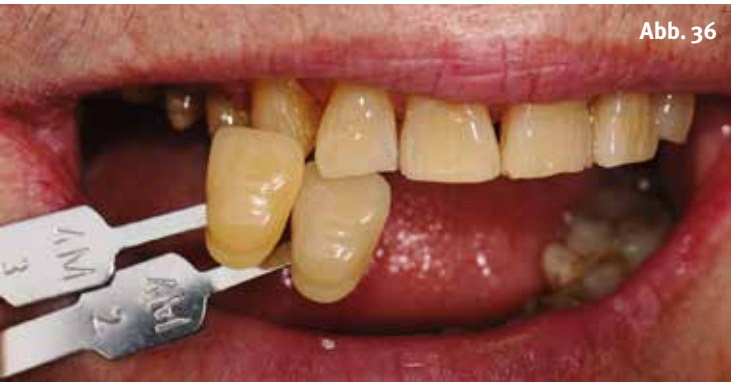

Abb. 36

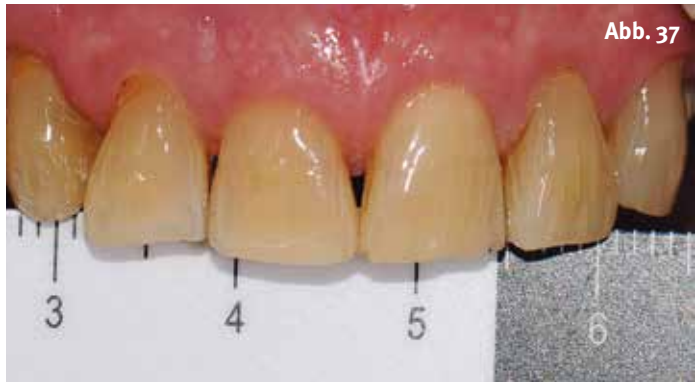

Abb. 37

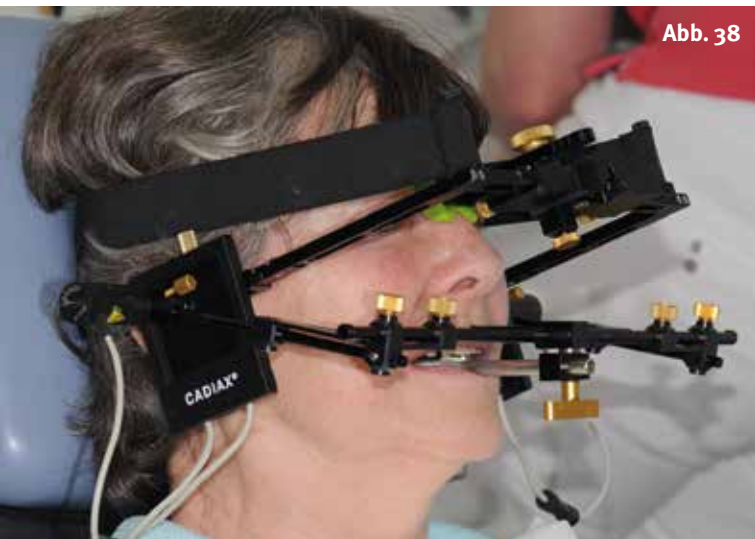

Abb. 38

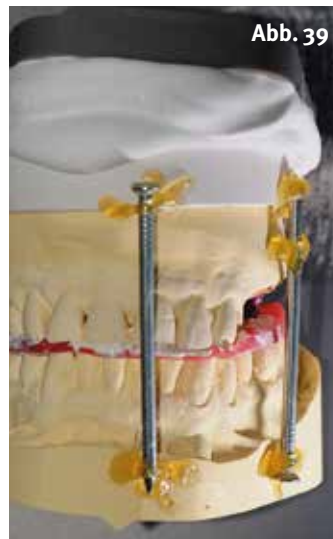

Abb. 39

▲ Abb. 36 und 37  
Farbnahme

◀ Abb. 38  
Cadiax System

◀ Abb. 39  
Einstellung der Modelle

Zähne geachtet, was aufgrund der heutigen Vollkeramikrestorationen gut möglich ist. So konnte ich für den Zahn 23 ein nur inzisal überlappendes, palatinales Veneer präparieren (Abb. 28). In einem zweiten Termin erfolgte die Abformung in Doppelmischtechnik mittels Indivlöffel, wobei die Implantate in offener Technik direkt mit abgeformt wurden (Abb. 29 bis 35).

Die entsprechenden Laboranaloge schraube ich direkt in den Abdruck ein. So kann ich eine weitere mögliche Fehlerquelle ausschließen. Die Zahnfarbe bestimme ich elektronisch mittels Vita Easy Shade und einem Farbring. Zudem wurden Fotos für die Details angefertigt (Abb. 36 und 37). Direkt nach osteopathischer Behandlung in unseren Räumen wurde die

▼ Abb. 40 und 41  
Rohbrandeinprobe

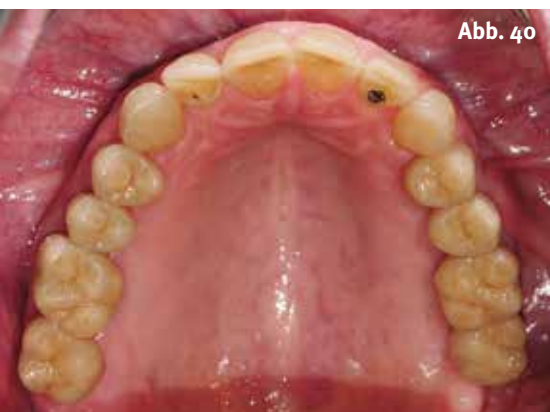

Abb. 40

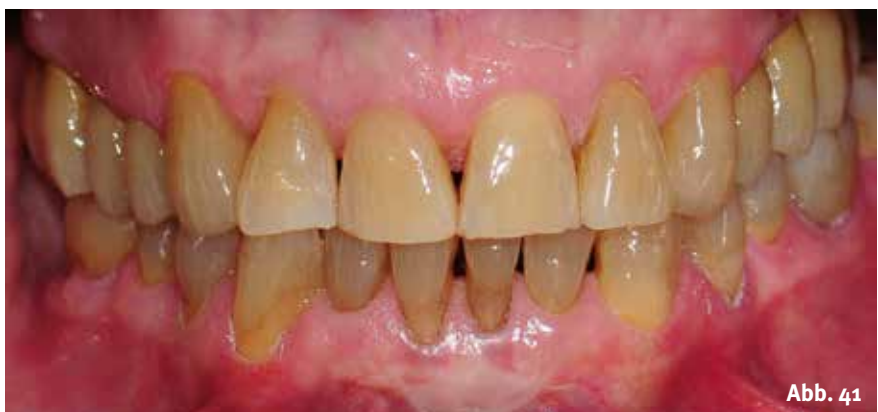
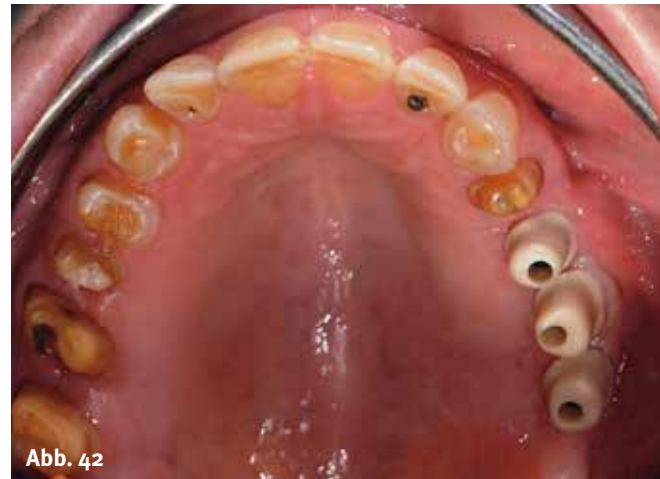
Abb. 41



Bisslage mit einem Zentrikregistrat bestimmt. Anschließend lassen sich die individuellen Kiefergelenkbahnen elektronisch mit dem Cadiax-System vermessen, wobei die Daten ausgedruckt und der Arbeit beigelegt wurden (Abb. 38). Die Einstellung der Modelle erfolgt in derselben Sitzung im Praxislabor durch den Zahnarzt persönlich, um etwaige Fehler im Registrat sofort erkennen zu können sowie mögliche Übertragungsfehler zu vermeiden. Währenddessen wartet der Patient im Behandlungsstuhl, womit die Option für eine direkte Wiederholung beziehungsweise Korrektur des Registrats besteht (Abb. 39).

► **Abb. 42**  
Gut zu erkennen ist der Anpressdruck durch die vollkeramischen Implantataufbauten



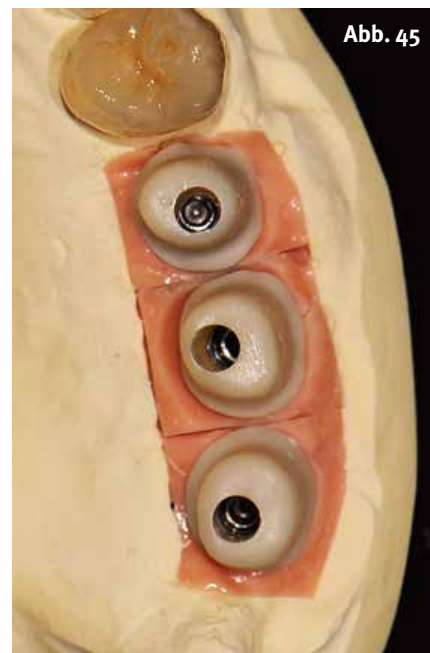
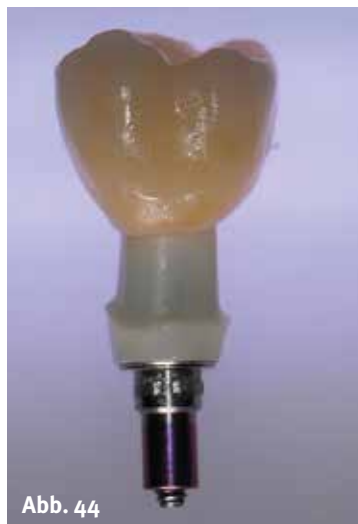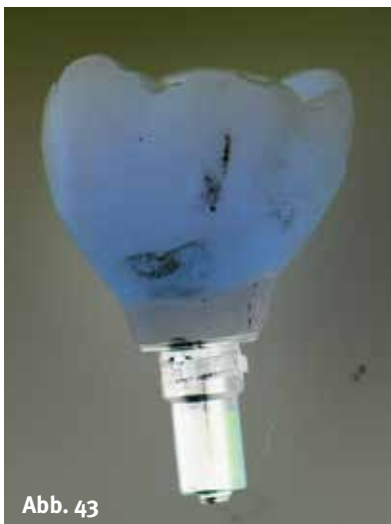### Verantwortung

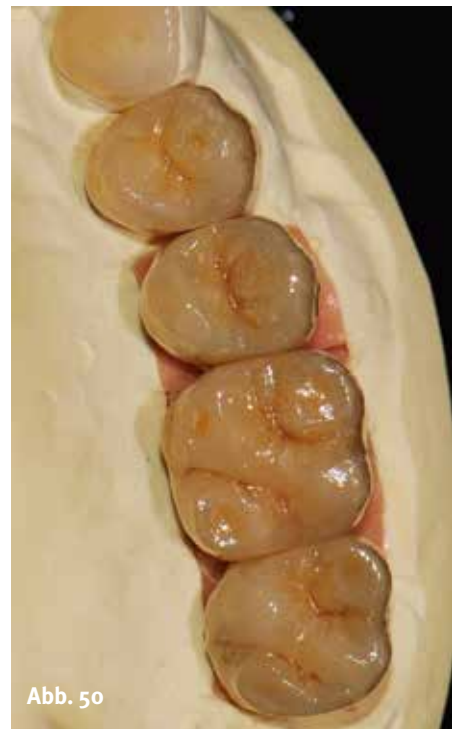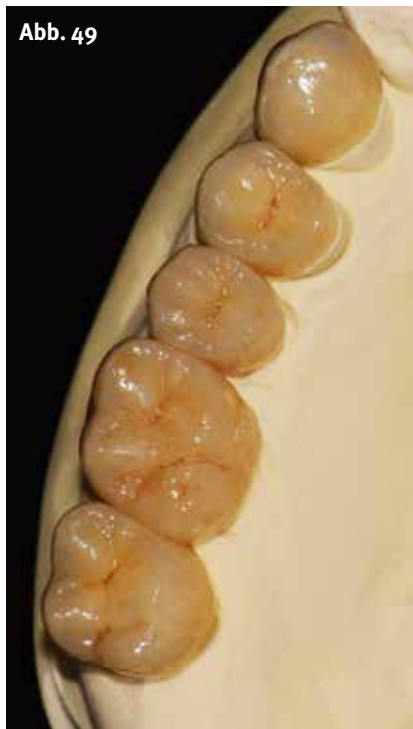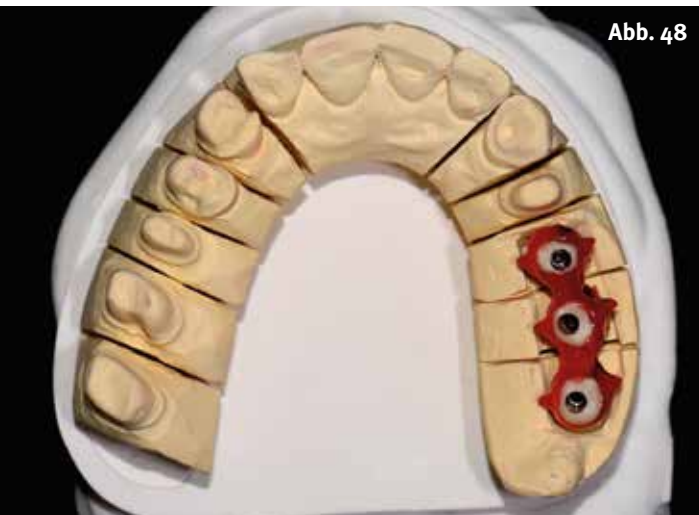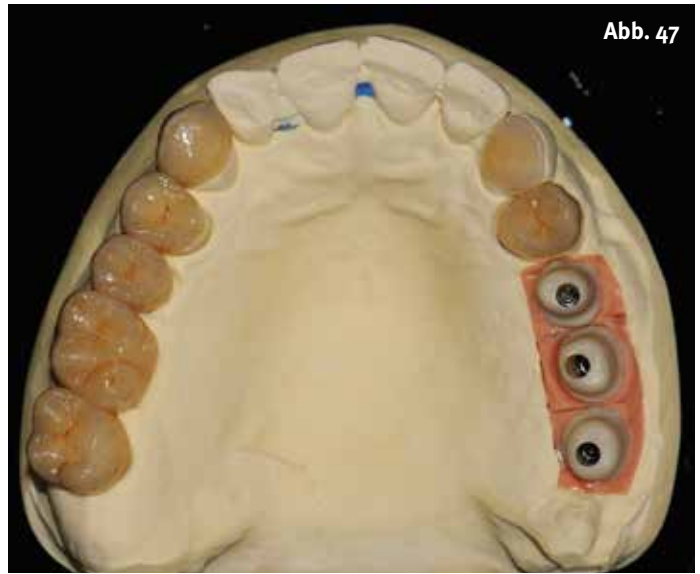
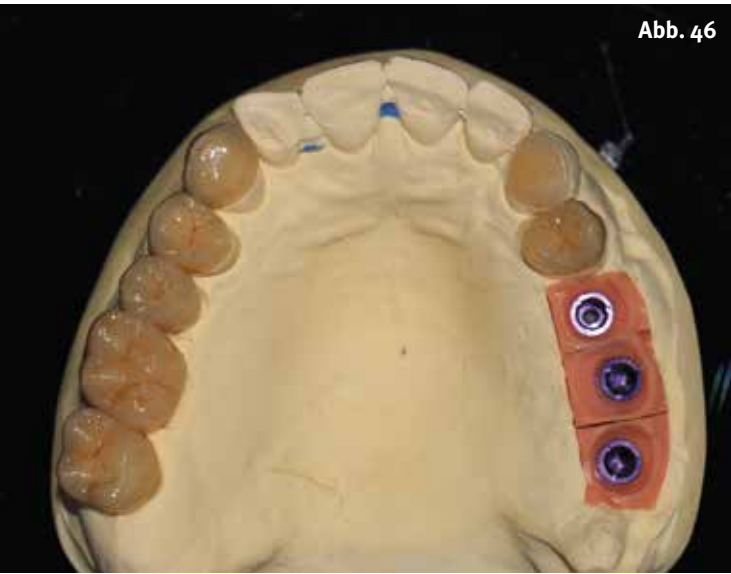
Die Erfahrung zeigt, dass dies der Zusammenarbeit mit dem Labor sehr gut tut. Die Verantwortung für einen möglichen falschen Biss liegt damit beim Zahnarzt. Es ist aber wesentlich, dass die gleichgeschalteten Artikulatoren regelmäßig überprüft werden. Idealerweise bleibt die Arbeit allerdings bis zur Eingliederung im selben Artikulator. Die anschließende Rohbrandeinprobe erfolgte zusammen mit dem Zahntechnikermeister, wobei ausreichend Zeit eingeplant wurde, um mögliche Änderungswünsche direkt in der Praxis umsetzen zu können (Abb. 40 und 41). Dafür wurde im Praxislabor ein Keramikarbeitsplatz eingerichtet, was insbesondere aufgrund der langen Anfahrzeit sowohl des Zahntechnikermeisters

als auch der Patientin von Vorteil ist. Gut zu erkennen ist der Anpressdruck durch die vollkeramischen Implantataufbauten (Abb. 42).

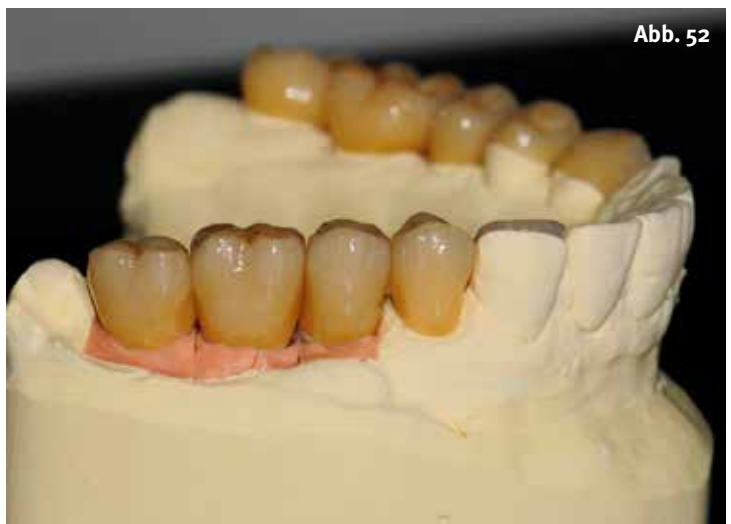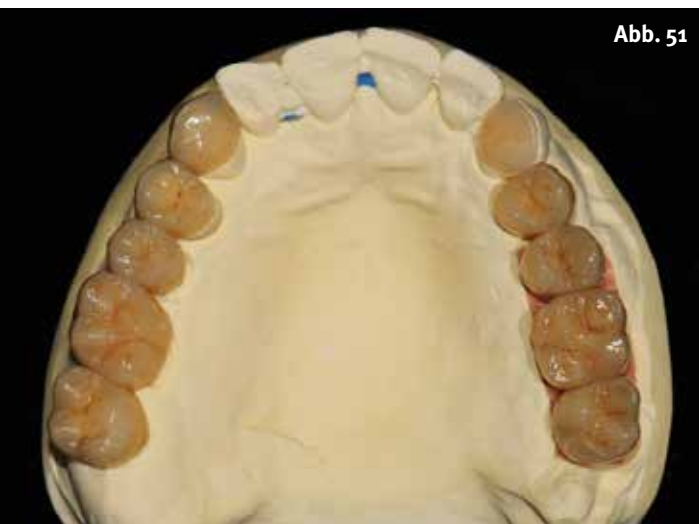Im nicht sichtbaren Bereich der Klebebasen ist der Kleberand möglichst hoch gezogen, während er im ästhetischen Bereich auf Niveau der Gingiva verläuft (Abb. 43 bis 45). Dies ermöglicht eine sichere Entfernung aller Zementreste, was extrem wichtig für gesunde gingivale Verhältnisse ist. Soweit möglich, gehen wir aber wieder vermehrt zu verschraubten Implantatversorgungen über, um dem inzwischen bekannten Risiko der Periimplantitis durch Zementreste aus dem Weg zu gehen. Auch dies ist ein Vorteil der navigierten Implantat-

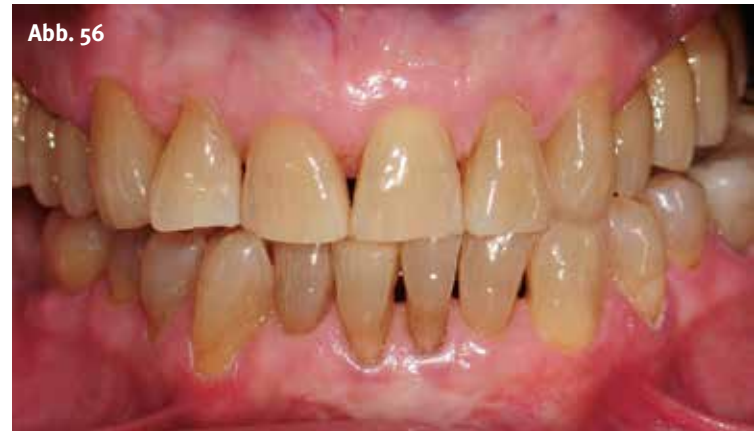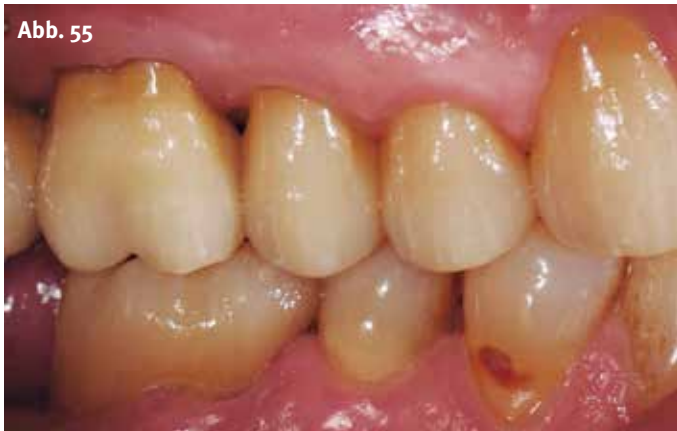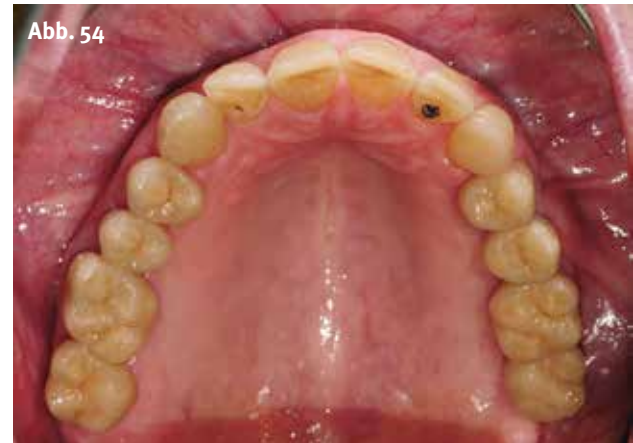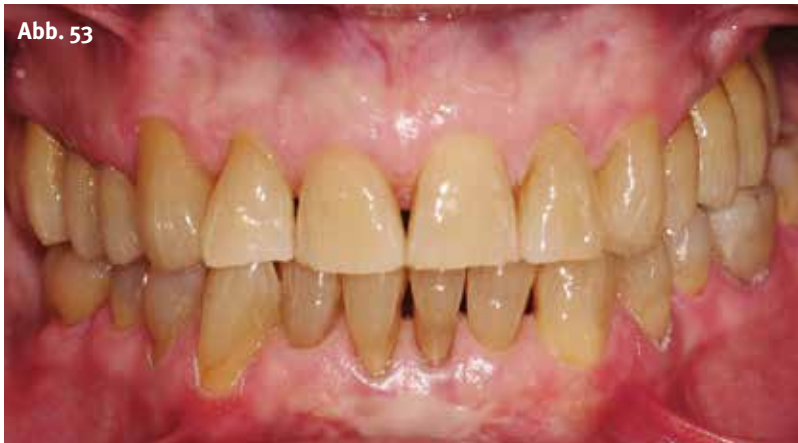▼ **Abb. 43 bis 45**  
Im nicht sichtbaren Bereich der Klebebasen ist der Kleberand möglichst hoch gezogen, während er im ästhetischen Bereich auf Niveau der Gingiva verläuft





▲▶▼ Abb. 46 bis 52 Fertigstellung





▲▶ **Abb. 53 bis 59**  
**Fertige Arbeit**  
**im Mund der Patientin**

planung, da hier im Vorfeld auf die Möglichkeit der Verschraubung geachtet werden kann. Für die anschließende Fertigstellung hat der Zahntechnikermeister ausreichend Zeit, da die Erfahrung zeigt, dass es für alle besser ist, bei hochwertigen Arbeiten den zeitlichen Rahmen großzügig zu bemessen und gegebenenfalls individuell zu verlängern. Patienten sehen im Wesentlichen nur das Ergebnis und vergessen schnell den zeitlichen Aufwand (Abb. 46 bis 52). Bei der Fertigstellung helfen hochwertige Provisorien, die bereits vom Zahntechnikermeister auf den doublierten Wax-up-Modellen in der neuen Relation erstellt werden und den Übergang für den Kaukomfort fließend gestalten. Wichtig ist es zudem, die Provisorien am Termin der Registrierung entsprechend zu korrigieren und dem durch den Osteopathen veränderten Körperschema anzupassen. Die Eingliederung erfolgte adhäsiv; für die Zähne 13, 14, 15 und 23 unter Kofferdam mit Variolink Veneer, für die Zähne 16, 17 und 24 mit Multilink. Die

Implantate wurden mit Multilink Implant eingesetzt (Abb. 53 bis 59). Zum Schutz der Implantate wurde eine neue OK Michigan-Schiene angefertigt, welche die Patientin nachts trägt. Für den Erfolg der Versorgung wurde die Patientin in ein individuell abgestimmtes Recall mit engmaschiger Professioneller Zahnreinigung aufgenommen.

### Fazit

In einem gut strukturierten Netzwerk aus Zahntechniker, Zahnarzt und Chirurg ist es bei Nutzung der heute zur Verfügung stehenden Techniken möglich, für den Patienten vorhersagbare Ergebnisse in Bezug auf Ästhetik und Funktion bei größtmöglicher Schonung der Zahnhartsubstanz zu realisieren. ■

### Danksagung

Herzlich bedanken möchte ich mich bei Ztm. Uwe Schröder, Jan Meierrose, Dentallabor Kock, Dr. Dr. H. Grimaldi und meinem Praxisteam für die hervorragende Zusammenarbeit.



Abb. 57

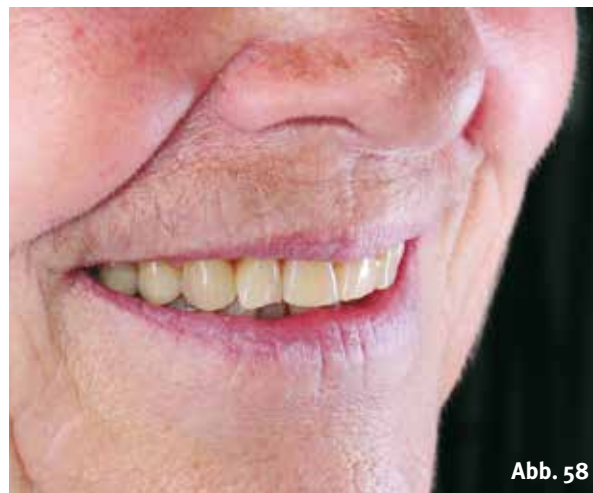

Abb. 58

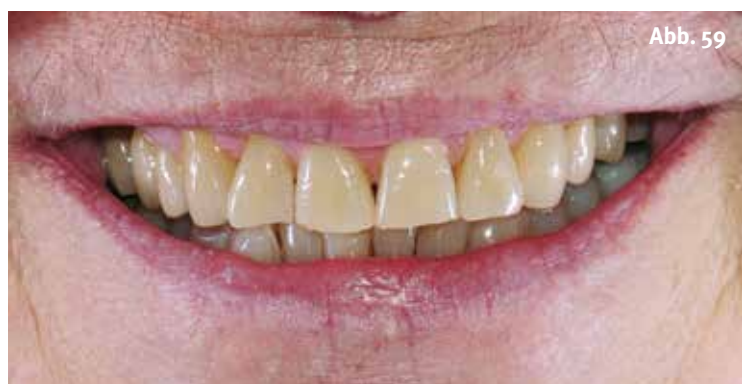

Abb. 59

## Literaturliste

Ahlers MO: Restaurative Zahnheilkunde mit dem Artex-System – Einsatz von Gesichtsbogen, Kieferrelationsbestimmung und Artikulator zur individualisierten Therapie, 2. Aufl. Hamburg; dentaConcept 1998.263S.

Beuer, F., Kerler, T., Erdelt, K., Schweiger, J., Eichberger, M., and Gernet, W. (2004). Der Einfluss der Verblendung auf die Bruchfestigkeit von Zirkoniumdioxidrestaurationen. Dtsch Zahnärztl Z 59, 527-530.

Beuer, F., Schweiger, J., Eichberger, M., Kappert, H.F., Gernet, W., and Edelhoff, D. (2009). High-strength CAD/CAM-fabricated veneering material sintered to zirconia copings – a new fabrication mode for all-ceramic restorations. Dent Mater 25, 121-128.

Beuer, F. (2011). Bericht zur klinischen Eignung von e.max Ceram-Verblendkeramik auf Zirkoniumdioxidgerüstrestaurationen – Ergebnisse nach 5 Jahren.

Boning, K., Ullmann, U., Wolf, A., Lazarek, K., and Walter, M. (2006). Dreijährige klinische Bewahrung konventionell zementierter Einzelkronen aus Lithiumdisilikat-Keramik. Dtsch Zahnärztl Z 61, 604-611.

C.Luu, and C. Angeletakis, Kerr Corporation, Orange, CA, USA, Shear Thinning Behavior of Silicon Impression Materials, Poster#1849, IADR, Hawaii, 2004

Linde J, Nymann S, Ericsson I: Trauma from Occlusion. In: Lindhe J (Hrsg.): Textbook of Clinical Periodontology. Philadelphia: Munksgaard/Saunders 1983; S. 219-34.

Lindh, T et al.: "Implants vs. Tooth-implant supported prostheses in the posterior maxilla: a 2 year report; Clin Oral Impl Res 2010;12;441-449

Nothdurft F, Pospiech P. Prefabricated zirconium dioxide implant abutments for single-tooth replacement in the posterior region: evaluation of peri-implant tissues and superstructures after 12 months of function. Clin Oral Implants Res 2010;21:857-865.

Pjetursson, B.E., Sailer, I., Zwahlen, M., Hammerle, Ch. (2007). A systematic review of the survival and complication rates of all-ceramic and metal-ceramic reconstructions after an observation period of at least 3 years. Part I: single crowns. Clin Oral Implants Res. 18 Suppl 3:73-85.

Torrado, E et al.: "A comparison of the porcelain fracture resistance of screw-retained and cement-retained implant-supported metal ceramic crowns" J Prosthet Dent 2004;91;532-537

## Korrespondenzadresse:



Zahnarzt Dr.med.dent.  
Ralf C. Reinkemeyer  
Varreler Straße 11  
49419 Wagenfeld-Ströhen  
Telefon (0 57 74) 95 22  
E-Mail  
dr.reinkemeyer@t-online.de

Nähere Informationen über den Autor unter [www.dlonline.de/service/autoren.html](http://www.dlonline.de/service/autoren.html)



<http://bit.ly/1bJHjsh>